

· 经验交流 ·

彩色多普勒超声在小儿急性肠套叠中的诊断价值

孟小慧, 鞠丽娟, 周芝伊

乌鲁木齐儿童医院彩超室, 新疆 乌鲁木齐 830002

【关键词】 彩色多普勒超声; 小儿; 急性肠套叠

中图分类号: R445.1 文献标志码: A 文章编号: 1008-617X(2015)01-0077-03

肠套叠是指肠管的一部分及其邻近肠系膜进入邻近肠腔内的一种肠梗阻, 是婴儿时期最常见的急腹症。年龄以2岁以下最多见, 4~10个月为高峰期。随年龄增长, 发病率逐渐下降。男性比女性多2~3倍。超声检查无创伤、无电磁辐射、易重复, 已成为小儿肠套叠诊断的主要方法。现将我院2010年1月—2013年8月急诊科、儿外科收治的急性肠套叠患儿91例进行分析, 探讨超声检查在小儿肠套叠中的声像图表现和诊断价值。

1 资料和方法

1.1 资料

收集本院2010年1月—2013年8月急诊科、儿外科收治的91例急性肠套叠患儿临床资料, 其中男性63例、女性28例; 年龄最小2个月, 最大3.5岁, 平均1岁2个月。70例患儿间断性哭闹, 61例患儿可见“果酱样”大便, 57例出现呕吐。查体: 72例患儿右中上腹部可扪及腊肠样包块, 发病时间为2~72 h。所有病例均经手术或空气灌肠证实。

1.2 仪器和参数

使用PHILIPS公司iU22及VOLUSON E8型彩色多普勒超声诊断仪, 凸阵探头, 5~8 MHz, 线阵探头, 频率5~12 MHz。

1.3 方法

患儿取仰卧位, 首先用凸阵探头常规扫查腹腔脏器除外其他疾病; 发现异常声像图后, 用高频探头多切面观察病灶形态、内部回声、彩色血流及肠管扩张积液情况, 腹腔是否有积

液, 肠壁是否增厚水肿, 是否有阑尾、淋巴结等套入, 并在纵轴和短轴测量套入部和鞘部大小^[1]。观察彩色多普勒血流成像(color Doppler flow imaging, CDFI)对患儿肠套叠内部血流分布及周边情况进行观察和分析。对于不配合的患儿, 可用镇静药物后检查。

2 结 果

91例患儿中, 正确诊断89例, 诊断正确率为97.8%。89例肠套叠患儿中, 78例套叠部位在右侧腹部, 其中回肠套盲肠63例、回肠套结肠7例、回肠套回肠6例、空肠套空肠2例; 11例套叠部位在左侧腹部, 其中回肠套降结肠6例、回肠套回肠5例。具有典型肠套叠声像图改变的有81例, 表现为短轴切面呈“类同心圆征”或“靶环征”(图1A), 纵轴切面呈“套筒征”(图1B)。68例在套入部可见肿大的淋巴结, 53例在周边肠系膜或肠壁上可见较丰富的血流信号, 11例可见星点状血流信号, 32例腹腔可见游离液性暗区, 20例可见周边肠管淤张。5例声像图表现不典型, 仅可见右中腹部一低回声团块, 形态不规则, 边界不清晰, 2例误诊为肿瘤。73例经空气灌肠后复位, 其中3例在复位后72 h内出现复套, 再次空气灌肠后复位。16例手术治疗, 其中3例行部分肠切除术。

3 讨 论

肠套叠发病原因很多, 常见因素有肠炎、腹泻、饮食习惯改变、高热等。该病主要临床表现有阵发性哭闹不安, 安静5~10 min。疾病

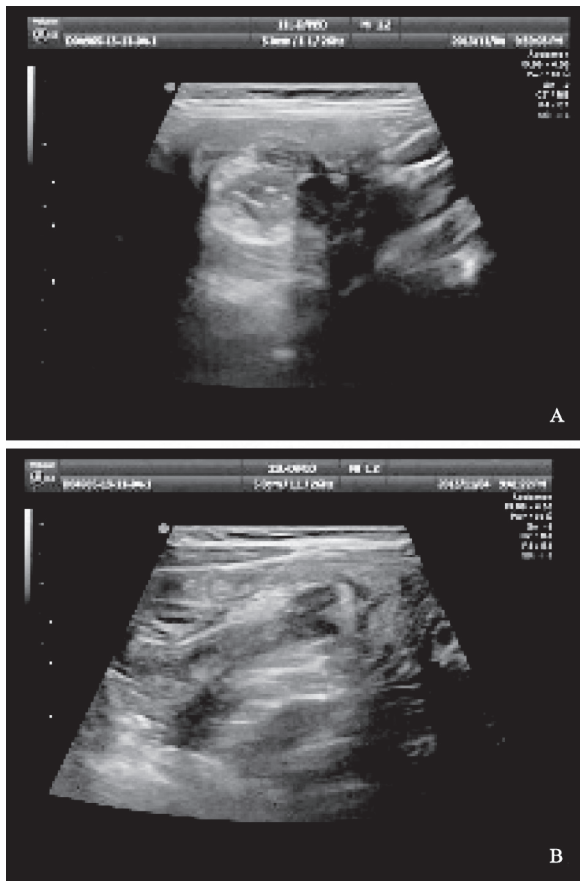


图1 典型肠套叠声像图表现

A: 右中腹部回盲部, 回肠套盲肠, 短轴切面呈“类同心圆征”或“靶环征”; B: 右中腹部回盲部, 回肠套盲肠, 纵轴切面呈“套筒征”

开始6~12 h, 出现“果酱样”大便。腹部可扪及腊肠样肿块, 表面光滑, 中度硬, 稍可活动, 并有压痛^[2]。小儿肠套叠对患儿影响较大, 需及时准确诊断和对症治疗, 以缓解患儿的痛苦, 并促进病情快速改善^[3-5]。患儿不能描述临床症状, 且有时临床症状也并不典型。目前, 超声检查是诊断小儿肠套叠的操作简单快捷、无损伤、很有价值的辅助检查, 文献报道诊断符合率为80%~100%^[6-7]。本研究诊断率为97.8%, 超声检查具有特征性的声像图改变, 表现为短轴切面呈“类同心圆征”或“靶环征”, 近端肠管多有扩张, 肠内容物增多, 可见逆行蠕动回声。“类同心圆征”由外向内可分为4层, 外层越厚, 回声越低, 表明肠壁水肿越严重。内层低回声为黏膜水肿增厚渗出的鞘部肠壁, 再内层为回声不规整的偏高回声的弱回声, 中央为肠腔内容物与气体

的混合回声^[8]。纵轴切面呈“套筒征”, 表现为对称的高低相间回声的多层平行管状回声, 与“类同心圆征”相对应。肠套叠发病较急, 进展迅速, 复位越及时, 肠坏死发生率越低。CDFI能观察套入的肠壁及肠系膜血管血供, 预测肠管的生机, 检测到肠系膜血管呈星点状的动脉血流信号。根据CDFI和彩色多普勒能量图(color Doppler energy, CDE)可检测套叠肠管的血供情况。套叠早期, 套入部肠壁血流增多丰富, 表明套入时间不长, 可采取非手术治疗。套入肠壁上血流稀少时, 表明肠壁缺血; 若套入肠壁上完全检测不到血流, 要警惕肠坏死的发生。若肠套叠内检测不到血流信号, 对疑有肠坏死的患儿不宜进行灌肠复位, 而应及时手术^[3]。本组16例经手术治疗的病例肠套叠时间均超过48 h, 压迫程度较重, 套叠部位肠系膜血流减少或检测不到血流信号, 此处肠壁可能发生缺血性坏死, 空气灌肠难以复位, 要进行手术治疗。术中可见套入肠管呈黑色, 切除部分肠管。肠套叠大多数为单发, 本组1例病例手术后发现肠套叠多处肠管同时发生, 整个肠套叠再套入远端肠管成为复合套, 套入部进入鞘内随肠蠕动沿肠管向前行进, 同时肠系膜也被牵入, 结果肠管梗阻坏死。肠套叠当套入阑尾或淋巴结时, 呈偏心性环状低回声, 中央为团块状低回声。肠套叠患儿易出现复套, 复位后再次出现肠套叠。本组病例3例即出现复套, 再次进行空气灌肠后复位。值得注意的是, “类同心圆征”或“靶环征”并不是肠套叠的特异性声像图表现, 正常胃肠道有时也呈“类同心圆征”, 但肠壁厚薄均匀, 层次清晰完整, 可随蠕动波消失, 而肠套叠的“类同心圆征”不会消失。胃肠道肿瘤也可出现“类同心圆征”或“靶环征”, 形态不规则, 肠壁厚薄不一, 中心部多呈现较强的气体反射, 体位变动时变化明显。肠套叠的“类同心圆征”强回声区稳定, 外周轮廓多较光滑、完整^[9]。超声检查可确定肠套叠的位置、形态、大小、鞘壁厚度及套叠内淋巴结情况, 检查方便, 无需特殊准备, 特异度较高, 已成为诊断肠套叠的首选检查方法。

(下转第80页)