·病例报告·

超声诊断直肠阴道隔胃肠外间质瘤1例

杨　杨[1]，徐惠君[2]，张　菁[1]，王　莹[1]，孟培培[1]，徐　泉[1]

1. 中国科学技术大学附属第一医院西区（安徽省肿瘤医院）超声科，安徽 合肥 230031；
2. 中国科学技术大学附属第一医院西区（安徽省肿瘤医院）肿瘤内科，安徽 合肥 230031

［关键词］　直肠阴道隔；间质瘤；超声

中图分类号：R735.5；R445.1　　文献标志码：A　　DOI: 10.19732/j.cnki.2096-6210.2023.05.014

1　资　　料

患者，女性，49岁，无意中触及阴道肿块3个月，月经规律，量中，无痛经，小便正常，大便偶有便秘，无黑便、血便，无腹痛，无阴道流血。实验室检查：甲胎蛋白1.04 ng/mL，癌胚抗原4.59 ng/mL，糖类抗原（carbohydrate antigen，CA）19-9 2.01 U/mL，CA125 5.36 U/mL。

腹部超声联合阴道超声检查（图1）：阴道上段后方探及大小40 mm×39 mm×37 mm低回声肿物，形态规则，呈类圆形，包膜光滑、完整，边界清晰，肿物将阴道壁向前方推挤，用阴超探头推挤肿物显示其与阴道后壁及直肠前壁均有相对滑动，因肿物阻挡阴超探头难以进一步深入，彩色多普勒血流成像（color Doppler blood flow imaging，CDFI）及脉冲多普勒（pulsed wave Doppler，PW）显示肿物内部血流信号丰富，测其最大流速V_{max}=43.9 cm/s，阻力指数（resistance index，RI）0.83。超声诊断：阴道上段后方低回声肿物，考虑为直肠阴道隔胃肠外间质瘤（rectovaginal extragastrointestinal stromal tumor，RV-EGIST）。

手术及病理学诊断（图2）：术中触及阴道上段后壁一枚直径约4 cm质硬肿物，阴道黏膜光滑，切开阴道后壁，完整剥除肿物。术后病理学检查诊断为RV-EGIST，低危险度，核分裂象＜5个/10HPF。免疫组织化学染色结果：CD117（+），Dog-1（+），CD34（+），SMA（局部+），Desmin（−），p16（散在+），Ki-67增殖指数（+，约10%）。

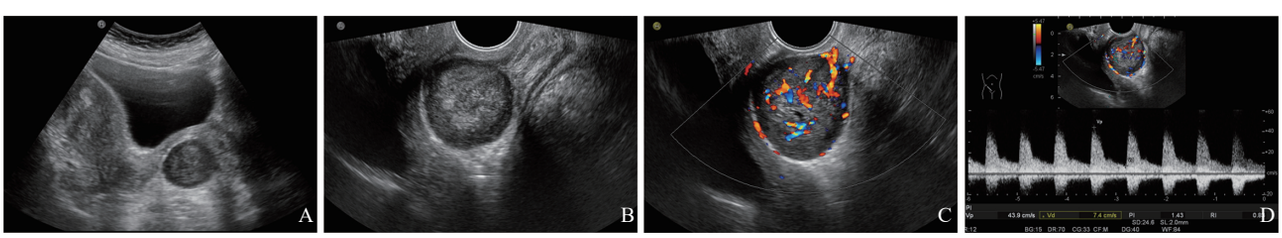

图1　RV-EGIST超声图像

A：凸阵超声显示阴道上段后方低回声结节；B：腔内超声显示该结节形态规则，边界清晰，包膜完整；C：CDFI显示结节内部血流信号较丰富；D：PW显示最大流速V_{max}=43.9 cm/s，RI 0.83。

通信作者：徐　泉　E-mail: xuquan123456@yeah.net

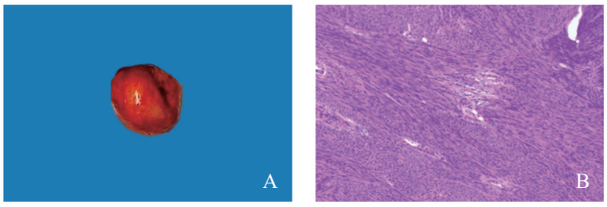

图2 RV-EGIST术后大体及镜下表现

A：手术后大体标本，形态规则，边缘光滑，包膜完整；B：大量形态较一致的梭形细胞呈束状排列，核分裂象<5个/10HP（H-E，×40）。

2 讨 论

胃肠间质瘤（gastrointestinal stromal tumor，GIST）是指起源于胃肠道原始间充质细胞的间叶组织肿瘤，发生于胃肠道外的GIST称为EGIST，较为罕见，可发生于网膜、肠系膜，腹膜后间隙等部位[1-2]，而RV-EGIST更为罕见。直肠阴道隔又称Denonvilliers筋膜，是阴道脏层筋膜和直肠脏层筋膜沿直肠阴道间隙，由下而上相互靠近而融为筋膜板[3]，此处发生的间质瘤称为RV-EGIST。当GIST位于直肠阴道隔时，可于阴道壁触及肿物，临床症状因肿瘤大小和位置不同而有很大差异，较小一般无明显症状，较大的直径可达10 cm以上，会引起明显的临床症状，如盆腔坠胀、便秘、性交困难等[4]。

RV-EGIST超声表现为直肠前壁与阴道后壁间低回声肿物，将直肠和阴道分别向后方和前方推挤，形态通常较规则呈类圆形，边界清晰，包膜完整，CDFI显示内部血流较丰富，当肿瘤较大时，形态可呈类圆形或浅分叶状，内部可出现液化坏死区。为了判断肿物是直肠或阴道壁来源还是直肠阴道隔来源，可经直肠或阴道腔内探头观察肿物与直肠及阴道壁间是否有条状高回声包膜回声，同时用探头推挤肿物观察其与直肠及阴道壁是否有相对运动。

RV-EGIST需要与以下疾病相鉴别诊断：① 直肠阴道隔子宫内膜异位症，可由直肠阴道隔内胚胎残余的米勒管上皮经化生为子宫内膜组织而形成[5]，超声表现为直肠阴道隔低回声结节，形态不规则，边界不清，可与周边组织粘连，使用腔内超声探头推挤肿物时，触痛明显，活动度差；② 直肠或阴道壁神经鞘瘤，来源于构成神经髓鞘的施万细胞[6]，极其罕见，超声表现为圆形低回声结节，形态规则，边界清晰，部分患者可呈“靶环征”，较大病灶内部可见液化区；③ 阴道平滑肌瘤，主要来源于阴道的血管平滑肌、竖毛肌、黏膜下平滑肌[7]，超声显示阴道壁低回声肿物，两端与阴道壁相延续，较小的病灶内部回声均匀，较大的内部可呈栅栏样回声衰减，周边可显示类似子宫肌瘤的环状血流信号。

RV-EGIST超声表现具有一定特异性，经阴道超声可清晰地显示肿物包膜及与直肠阴道壁的相对运动，这对于确认肿物来源于直肠阴道隔而非直肠阴道壁具有较高的诊断价值。由于GIST具有潜在恶性可能，超声发现直肠阴道隔肿物时应充分考虑RV-EGIST的可能性。

［参 考 文 献］

［1］ SOTHORNWIT J, TEMTANAKITPAISAN T, AUE-AUNGKUL A, et al. Extragastrointestinal stromal tumor in the rectovaginal septum associated with acute arterial occlusion［J］. Gynecol Oncol Rep, 2020, 33: 100609.

［2］ 马 斌, 冉 婕. 盆底超声诊断肛提肌胃肠道外间质瘤1例［J］. 肿瘤影像学, 2017, 26(3)236-237

［3］ 邹燕红, 任家武. 直肠阴道隔的应用解剖学研究［J］. 基层医学论坛, 2010, 14(25)769-771

［4］ LEE Y H, CHONG G O, HONG D G. Is gastrointestinal stromal tumor (GIST) originating from the rectovaginal septum GIST or extra-GIST (EGIST)? A case report with literature review［J］. Eur J Gynaecol Oncol, 2015, 36(6): 750-754.

［5］ 曹莉莉, 李宇迪, 徐惠成. 直肠阴道隔子宫内膜异位症11例临床分析［J］. 实用妇产科杂志, 2013, 29(3)214-217

［6］ 柴睿智, 杨小宝, 杨盈赤. 原发性结直肠神经鞘瘤研究进展［J］. 临床和实验医学杂志, 2021, 20(4): 446-448.

［7］ 傅丽玲, 何 菲, 李耀华. 经阴道超声诊断阴道平滑肌瘤1例［J］. 临床超声医学杂志, 2019, 21(2)148

（收稿日期：2023-05-03 修回日期：2023-06-30）